

## **Intitulé**

L'acromioplastie guidée comparée à l'acromioplastie à main levée dans la réparation de la coiffe des rotateurs. Une étude prospective randomisée

## **Auteurs**

Alexandre Lädermann,<sup>1-3</sup> MD

Sylvain Chagué,<sup>4</sup> MS

Delphine Preissmann,<sup>5</sup> PhD

Franck C. Kolo,<sup>6</sup> MD

Olivier Rime,<sup>7</sup> PT

Bart Kevelham,<sup>4</sup> MS

Hugo Bothorel,<sup>8</sup> MEng

Caecilia Charbonnier,<sup>2,4</sup> PhD

## **Affiliations des auteurs**

1. Division de Chirurgie orthopédique et traumatologique, Hôpital de la Tour, Meyrin, Suisse
2. Faculté de médecine, Université de Genève, Genève, Suisse
3. Division de Chirurgie orthopédique et traumatologique, service chirurgicale, Hôpitaux universitaires de Genève, Genève, Suisse
4. Division de Recherche médicale, Fondation Artanim, Meyrin, Suisse
5. Centre de neurosciences psychiatriques, Département de psychiatrie, Centre hospitalier universitaire de Lausanne, CH-1008 Prilly, Suisse
6. Rive Droite Centre d'imagerie radiologique, Suisse
7. Service de physiothérapie, Hôpital de la Tour, Meyrin, Suisse
8. ReSurg SA, Nyon, Suisse

## **Auteur correspondant**

Alexandre Lädermann, MD

Hôpital de la Tour

Avenue J.-D.-Maillard 3

1217 Meyrin, Suisse

[alexandre.laedermann@gmail.com](mailto:alexandre.laedermann@gmail.com)

## Résumé

**Introduction :** Il n'existe pas de consensus sur la meilleure méthode de réaliser une acromioplastie, notamment quant à la localisation et à l'étendue de la résection osseuse, qui dépendent de la morphologie de l'articulation scapulo-humérale.

**Hypothèse :** Notre but est de déterminer si la planification de l'acromioplastie assistée par ordinateur aide les chirurgiens à supprimer le conflit osseux, réduire les résections inutiles et améliorer les résultats à court terme de ruptures de la coiffe des rotateurs.

**Patients et méthodes :** Nous avons randomisé 64 patients subissant une réparation de ruptures transfixiantes du tendon du sus-épineux en deux groupes : acromioplastie guidée et acromioplastie à main levée. Les modèles scapulaires pré- et post-opératoires ont été reconstruits à l'aide de tomodensitométries (TDM) en vue d'objectiver les zones de conflits potentiels. Tous les patients ont été évalués par ultrasons en postopératoire et avec un recul de 6 mois pour contrôler l'amplitude de mouvement, les scores fonctionnels et l'intégrité des tendons.

**Résultats :** Les données démographiques, les caractéristiques cliniques ou morphologiques étaient identiques pour les deux groupes. Comparé à l'acromioplastie à main levée, l'acromioplastie guidée a tendance à réduire le volume de résections osseuses ( $55\pm 26\%$  vs  $43\pm 27\%$ ,  $p=0,087$ ) et également d'augmenter la résection inutile de la totalité de l'os réséqué ( $49\pm 22\%$  vs  $57\pm 27\%$ ,  $p=0,248$ ). L'acromioplastie guidée a conduit à une résection antérieure insuffisante, tandis que celle à main levée a produit une résection médiale excessive. Les résultats cliniques et l'amplitude de mouvement de tous les patients se sont considérablement améliorés, sauf pour la rotation interne dans le groupe acromioplastie guidée. Les scores postopératoires, l'amélioration clinique, et l'intégrité des réparations du tendon sont sensiblement les mêmes pour les deux groupes.

**Conclusions :** Cette planification assistée par ordinateur de l'acromioplastie au cours de la réparation de la coiffe des rotateurs n'a pas mis en évidence d'avantages significatifs en termes

## Acromioplastie guidée vs à main levée

de volume de résection, de taux de cicatrisation tendineuse, ou de résultats cliniques. Néanmoins, ces outils de planification pourraient aider les chirurgiens moins expérimentés à augmenter l'efficacité de l'acromioplastie.

## Acromioplastie guidée vs à main levée

**Type d'étude :** Étude thérapeutique

**Niveau de preuve :** Niveau 1, Essai randomisé contrôlé

**Mots clés :** Épaule ; Syndrome de conflit sous-acromial, Acromioplastie ; Planification chirurgicale tridimensionnelle (3D) ; Réparation de la coiffe des rotateurs ; Chirurgie guidée ou à main levée ;

### **Introduction**

Les ruptures non traumatiques de la coiffe des rotateurs peuvent être causées par un conflit entre les tendons et l'acromion, appelé aussi conflit sous-acromial (mécanisme extrinsèque) [1], ou par des lésions dégénératives du tendon dues à une surcharge fonctionnelle (mécanisme intrinsèque) [2]. Le syndrome de conflit sous-acromial a été signalé comme la pathologie de l'épaule la plus répandue [3], et divers traitements chirurgicaux ont été proposés, notamment l'acromiectomy [4], et l'acromioplastie latérale [5] ou antérieure [6]. De nos jours, l'acromioplastie est habituellement réalisée pendant la réparation de la coiffe des rotateurs afin d'éviter des conflits postopératoires et de réduire le risque de ruptures itératives [7].

Il n'existe actuellement pas de consensus fondé sur les preuves quant à la meilleure méthode pour réaliser une acromioplastie, notamment quant à la localisation et à l'étendue de la résection osseuse, qui dépendent de la morphologie de l'articulation scapulo-humérale. Par ailleurs, plusieurs auteurs ont rapporté que l'acromioplastie, et notamment la résection du ligament acromio-coracoïdien pouvait modifier la voûte acromio-coracoïdienne en causant une migration antéro-supérieure ou « décentrage » de la tête humérale [8], affaiblissant l'origine du deltoïde [9], et causant des adhérences entre les tendons sur l'os réséqué [10]. Si des études récentes ont établi qu'un acromion latéralement proéminent augmente le risque d'une rupture de la coiffe des rotateurs [11], et soulignent les avantages de l'acromioplastie, l'efficacité de cette procédure pour enrayer le syndrome de conflit sous-acromial reste à démontrer [12].

Selon l'expérience des auteurs, la planification préopératoire assistée par ordinateur facilite la compréhension de la morphologie et des mouvements individuels du patient, et permet ainsi d'identifier plus facilement les zones de l'acromion qu'il convient de réséquer [13]. Par conséquent, le but de cette étude est de déterminer si la planification de l'acromioplastie

## Acromioplastie guidée vs à main levée

assistée par ordinateur aide les chirurgiens à supprimer le conflit, à réduire les résections inutiles et à améliorer les résultats à court terme de la réparation de la coiffe des rotateurs.

## **Matériel et méthodes**

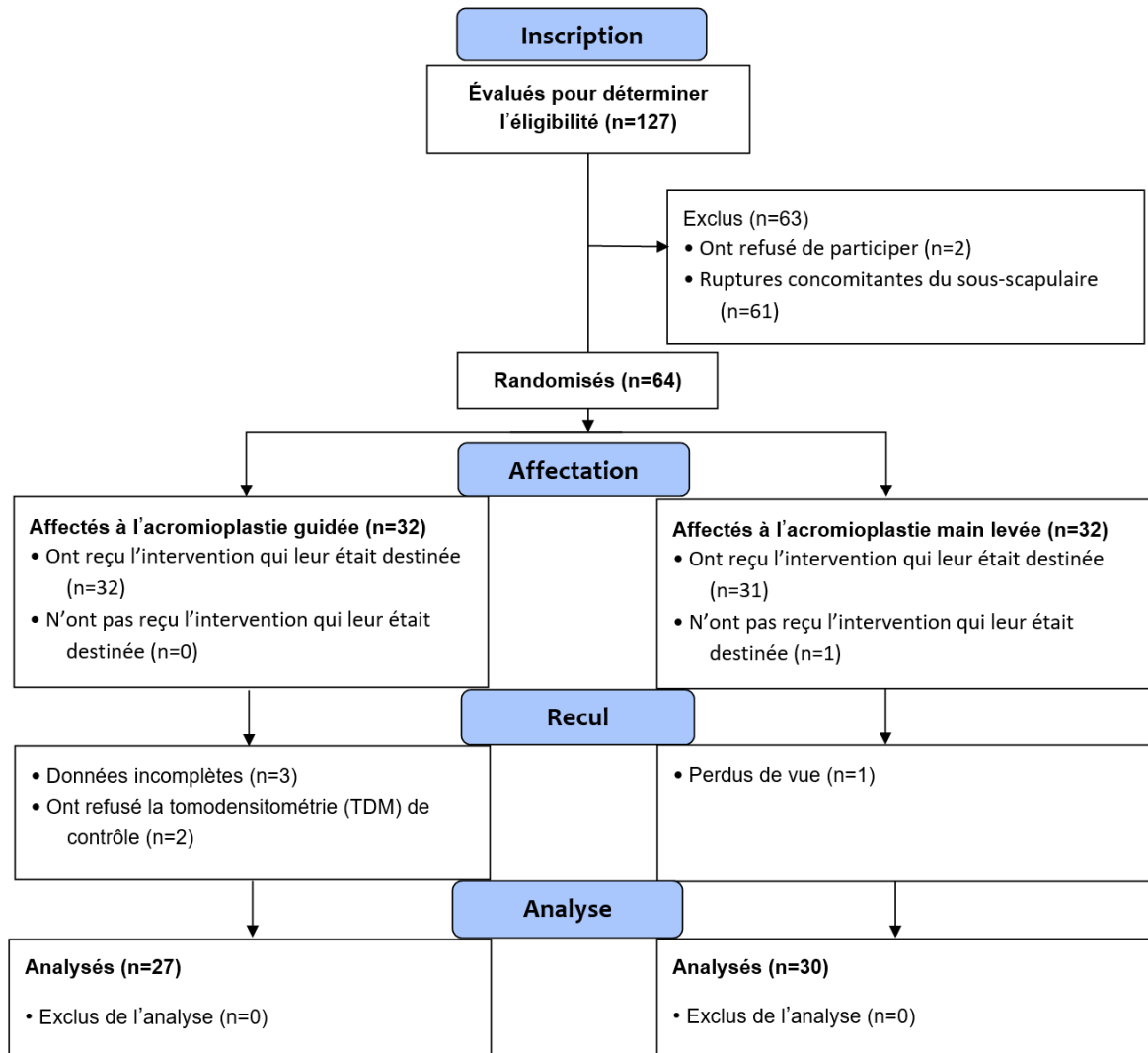
### *Patients*

Cette étude prospective a colligé 127 patients adultes atteints de ruptures transfixiantes du tendon du sus-épineux (isolées ou avec des extensions postérieures au sous-épineux) de taille petite ou moyenne (<3 cm selon DeOrio et Cofield [14]), pour bénéficier d'une réparation arthroscopique de la coiffe des rotateurs. Les indications pour cette intervention chirurgicale étaient la confirmation d'une rupture transfixiante des tendons par arthrographie en résonance magnétique, et la persistance de la douleur et des symptômes malgré un traitement conservateur de 6 mois, avec correction de la dyskinésie scapulo-thoracique confirmée par la normalisation du test de rétraction scapulaire [15]. Nous avons exclu les patients ayant (i) déjà subi une chirurgie de l'épaule, (ii) un traumatisme aigu, (iii) une luxation chronique, (iv) une omarthrose excentrée, (v) des troubles mentaux rendant impossible leur consentement éclairé ou leur capacité à lire et à écrire, (vi) une infiltration graisseuse stade 3 ou 4 [16], (vii) des documents incomplets, ou (viii) des ruptures concomitantes du sous-scapulaire qui résultent habituellement d'un conflit antérieur rétro-coracoïdien [17]. Le protocole de l'étude a été enregistré à ClinicalTrials.gov (NCT02725346) et approuvé par the Conseil d'Ethique Clinique des Hôpitaux Universitaires de Genève (CCER #15-151). Tous les patients ont signé un formulaire de consentement éclairé pour leur participation à l'étude et l'utilisation de leurs données personnelles et images à des fins de recherche et de publication.

Les patients éligibles ont été randomisés en 2 groupes dont la seule différence consistait dans la méthode utilisée pour réaliser une acromioplastie adjuvante : réparation de la coiffe des rotateurs avec acromioplastie guidée ou réalisée à main levée (Figure 1). Les patients étaient aléatoirement répartis avec un ratio d'allocation 1:1, et des blocs de 4 et 6 en utilisant une séquence aléatoire créée à l'aide d'un logiciel statistique SAS 9.1 (SAS Institute Inc, Cary, North Carolina). Tous les patients ont été opérés par le même chirurgien. Le groupe

## Acromioplastie guidée vs à main levée

acromioplastie guidée a bénéficié d'une planification préopératoire de l'acromioplastie assistée par ordinateur, identifiant la localisation et la quantité d'os à réséquer. Le groupe acromioplastie à main levée, en revanche, a été opéré sans planification assistée par ordinateur.



**Figure 1 :** Organigramme de l'étude

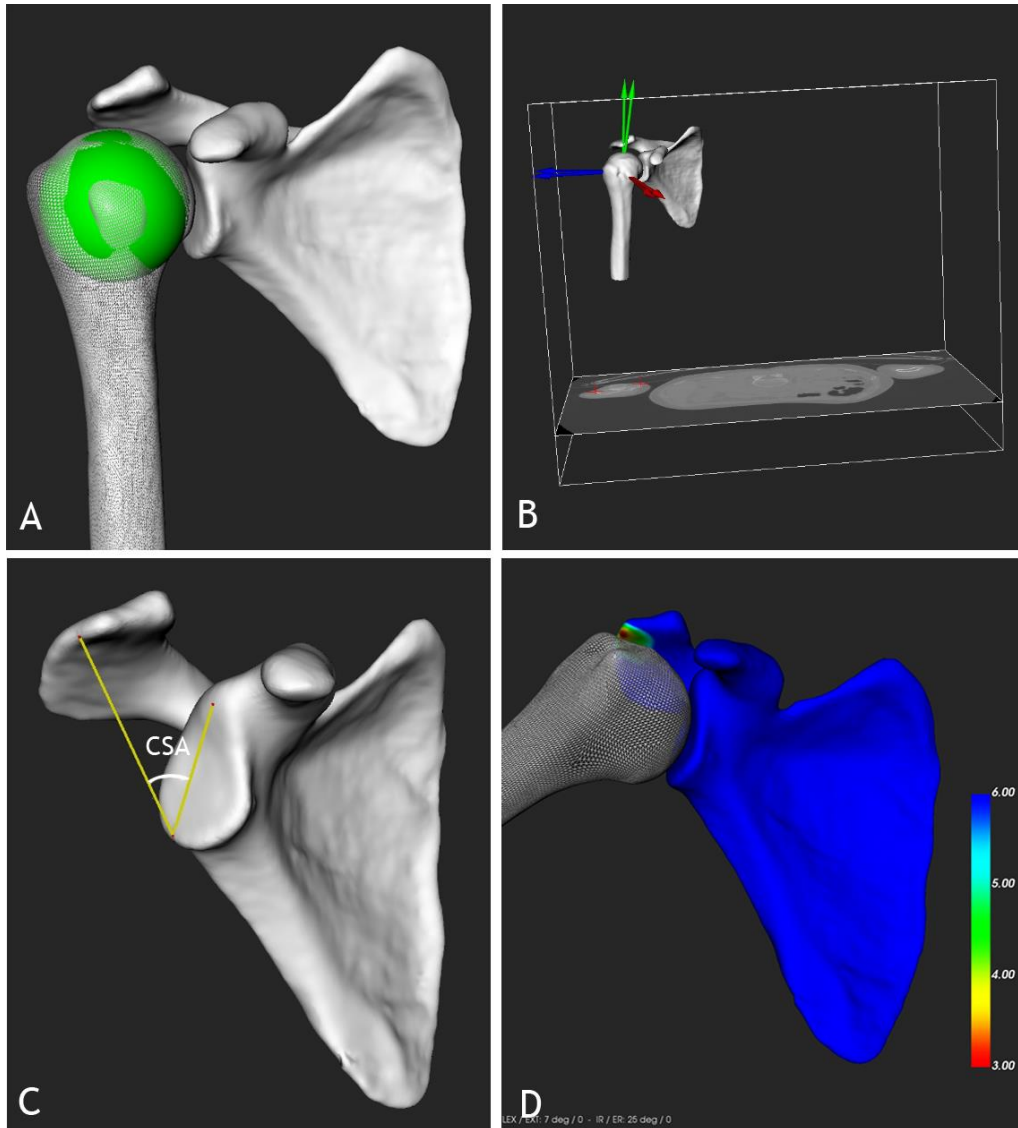
### *Planification de l'acromioplastie*

Tous les patients ont subi une TDM de l'intégralité de la scapula (omoplate) et de l'humérus à l'aide d'un système Lightspeed VCT de 64 barrettes (General Electric, Milwaukee, WI, USA). Des reconstructions osseuses tridimensionnelles (3D) ont été produites à l'aide du logiciel Mimics (Materialise NV, Leuven, Belgique) avant de les manipuler à l'aide du logiciel de



planification préopératoire « ArthroPlanner » (Fondation Artanim, Meyrin, Suisse) validé par Charbonnier et coll. [13].

Tout d'abord, des modèles osseux génériques ont été produits à l'aide d'un modèle déformable (WrapX, R3DS, Russie) et les paramètres biomécaniques ont été calculés pour décrire la cinématique des mouvements de l'articulation gléno-humérale. Le centre articulaire a été calculé automatiquement à l'aide d'une technique d'approximation et d'optimisation par une sphère (Figure 2A). Ensuite, les systèmes de coordonnées osseux ont été établis pour l'omoplate (scapula) et l'humérus (Figure 2B) basés sur les définitions proposées par la Société Internationale de Biomécanique [18]. Les paramètres morphologiques ont ensuite été mesurés pour analyser l'anatomie individuelle de l'épaule, incluant l'angle critique de l'épaule [19] (Figure 2C). Finalement, différents mouvements ont été appliqués à l'humérus avec une évaluation en temps réel du conflit. Lors de ces simulations, la distance acromio-humérale minimale a été mesurée [20] et une échelle de couleur a également été utilisée pour représenter les variations de distance acromio-humérale sur la surface scapulaire. (Figure 2D). Compte tenu de l'épaisseur des tissus mous, le conflit sous-acromial était indiqué lorsque la distance acromio-humérale calculée était de  $<6$  mm [21]. Pour tester divers mouvements réalistes, une base de données de mouvements d'activités quotidiennes (ex : croiser les bras, se peigner les cheveux, mettre la main derrière le dos) a été utilisée en plus des séquences cinématiques standards (ex : élévation, scapion). Enfin, la zone de résection acromiale a été définie basée sur les résultats de la simulation 3D, et les données de simulation ont été exportées dans un visualiseur 3D permettant aux chirurgiens de revoir toutes les simulations, d'observer dynamiquement les conflits et d'examiner la zone de résection (Figure 3).



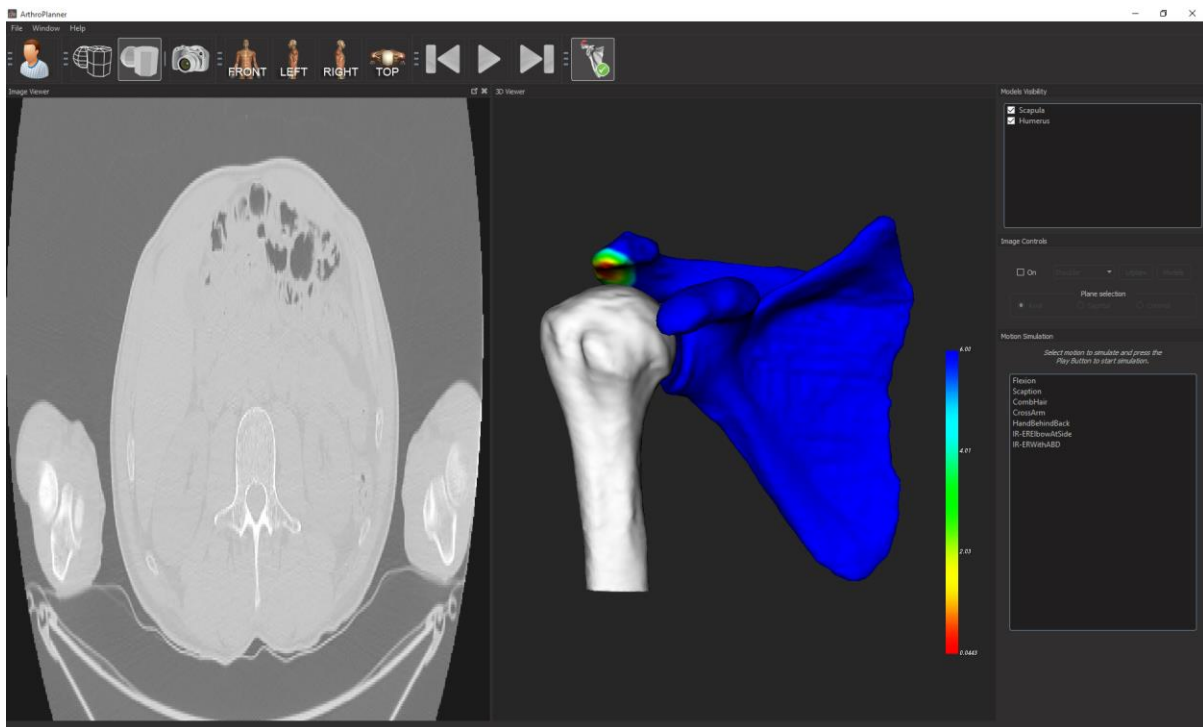
**Figure 2 :** A) Calcul du centre gléno-huméral à l'aide d'une sphère optimisée sur la tête humérale. B) Calcul des systèmes de coordonnées osseux. C) Mesure de l'angle critique de l'épaule. D) Visualisation de la distance acromio-humérale pendant le mouvement (couleur rouge = distance minimale, autres couleurs = zones de distance accrue).

### *Chirurgie*

Les patients ont été opérés entre juillet 2015 et mars 2016 à l'Hôpital de la Tour (Meyrin, Suisse). L'étendue et la localisation des ruptures ont été confirmées par arthroscopie, suite à une bursectomie sous-acromiale, mais avant le débridement de la coiffe des rotateurs. Des techniques à rangée simple ou double ont été utilisées pour réparer les tendons déchirés basées

## Acromioplastie guidée vs à main levée

sur leur extension et leur réductibilité [22], associées dans tous les cas à une ténodèse ou ténodèse du biceps. Pour les patients du groupe acromioplastie guidée, le chirurgien a réalisé une acromioplastie selon la planification préopératoire, alors que pour l'autre groupe, l'intervention du chirurgien a été réalisée en aveugle quant à la planification préopératoire. Dans les deux groupes, l'acromioplastie a été de se limiter à la zone du conflit, de préserver le ligament acromio-coracoïdien, et d'aplanir l'acromion antérieur tout en réduisant l'angle critique de l'épaule.



**Figure 3** : Visualiseur 3D avec outils de simulation et de visualisation. La fenêtre à droite montre la zone de résection acromiale.

### *Rééducation postopératoire*

Tous les patients ont suivi un protocole de rééducation postopératoire standard [23] selon lequel ils devaient porter des écharpes/attelles d'abduction pendant les quatre premières semaines. Tout de suite après l'intervention chirurgicale, les patients ont été encouragés à

effectuer des mouvements tels que le haussement d'épaules, la protraction et la rétraction de la ceinture scapulaire, ainsi que des exercices intermittents pour le coude, le poignet et la main ; et la rotation externe du bras en position neutre lorsqu'ils portaient leurs écharpes. Au cours des quatre premières semaines, les patients ont effectué des étirements passifs au-dessus de la tête et une rotation externe avec le bras le long du corps. L'amplitude de mouvement active a commencé au bout de quatre semaines et le renforcement musculaire progressif a commencé au bout de trois mois [23].

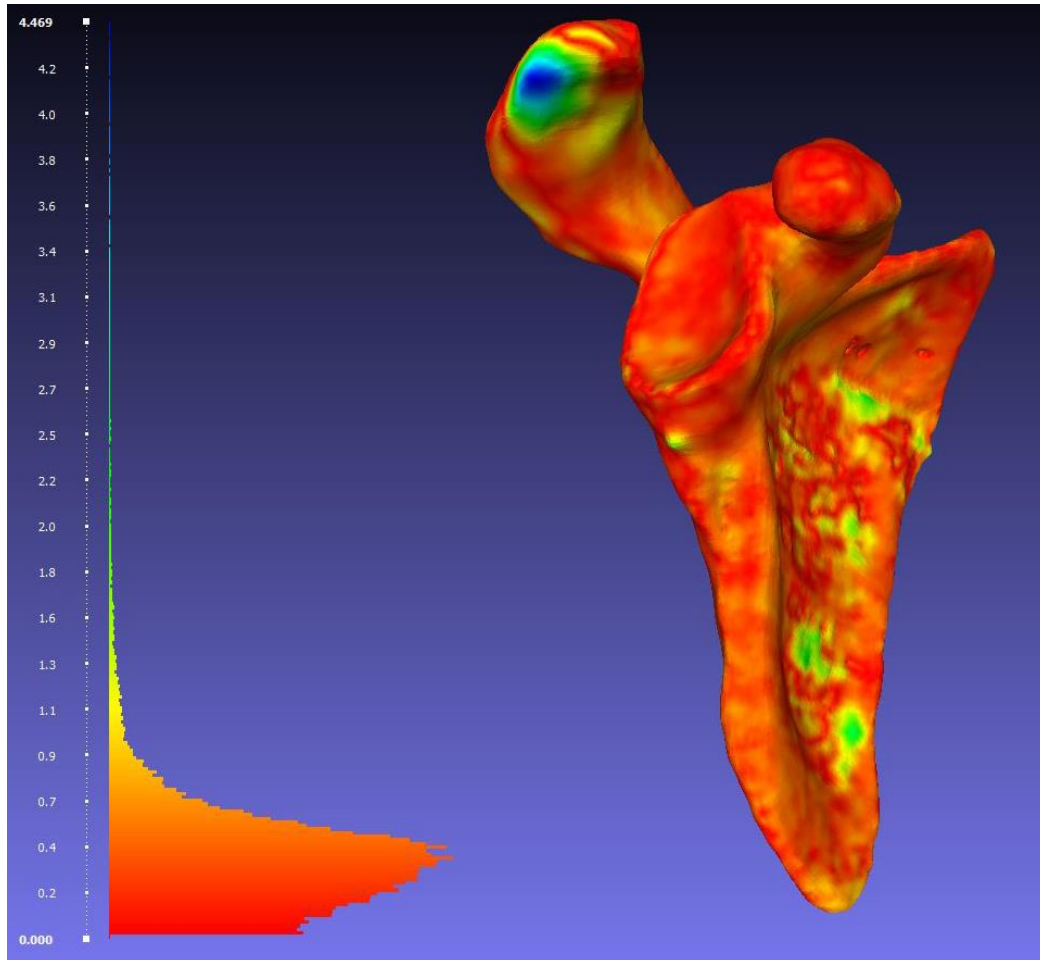
### *Évaluation clinique*

Tous les patients ont fait l'objet d'une évaluation clinique préopératoire et avec un recul de 6 mois pour évaluer (i) l'élévation antérieure et les rotations de l'épaule à l'aide d'un goniomètre numérique (Dartfish ©, Alpharetta, GA, USA) basé sur l'enregistrement vidéo d'un examen clinique, (ii) la rotation interne active au niveau vertébral le plus proche, (iii) la douleur mesurée sur l'échelle visuelle analogique (dEVA), (iv) le score de Constant [24], (v) la valeur subjective de l'épaule (SSV) [25], (vi) le simple shoulder test (SST) [26] et (vii) l'« American Shoulder and Elbow Surgeons Score » (ASES) [27]. La collecte des données et les mesures ont été effectuées par un observateur indépendant (OR) n'ayant pas connaissance de la conception et du but de l'étude.

### *Évaluation radiographique*

Six mois après l'intervention chirurgicale, une TDM postopératoire de l'épaule opérée a été réalisée et reconstruite en 3D pour évaluer le volume des conflits résiduels. Les modèles de scapula pré- et post-opératoires ont été comparés afin de quantifier les résections osseuses en calculant les distances entre les maillages des deux modèles (Figure 4). Une évaluation par ultrasons a également été effectuée pour évaluer l'intégrité de la réparation selon la

classification de Sugaya et coll. [28] par un spécialiste sénior des examens par ultrasons de l'appareil locomoteur (KFC).



**Figure 4 :** Visualisation des distances points-maillages sur le modèle préopératoire. Les couleurs représentent les variations de distance entre les modèles préopératoires et postopératoires. La couleur bleue dénote les zones de distance maximale (= ablation osseuse maximale). Note : À des fins de clarté, le modèle postopératoire qui se superpose au modèle préopératoire n'est pas montré.

#### *Analyse statistique*

Les statistiques descriptives sont présentées en termes de moyenne et écart-type (ET). Les tests Shapiro–Wilk ont été utilisés pour évaluer la normalité des distributions. Pour les données

## Acromioplastie guidée vs à main levée

continues non-gaussiennes, les différences entre les groupes ont été évaluées au moyen de tests de la somme des rangs de Wilcoxon (ou test U de Mann-Whitney). Pour les données catégoriques, les différences entre les groupes ont été évaluées au moyen de tests exacts de Fischer. Les analyses statistiques ont été effectuées à l'aide du logiciel R version 3.3.2 (R Foundation for Statistical Computing, Vienne, Autriche). Les valeurs de  $p < 0,05$  ont été considérées comme statistiquement significatives. Des régressions linéaires multivariées ont été réalisées pour évaluer les relations entre 4 résultats (améliorations nettes dans les scores ASES, de Constant, SSV et SST) et 8 variables indépendantes (type d'acromioplastie (guidée/main levée), sexe, bras dominant, fumeurs, régime d'indemnisation des travailleurs, âge lors de la chirurgie de première intention, angle critique d'épaule et type de lésion de la coiffe des rotateurs).

Le calcul à priori de la taille de l'échantillon a indiqué qu'il fallait 52 patients (26 par groupe) pour détecter une différence minimale cliniquement importante de 12 points dans les scores ASES [29], avec un ET de 15 points et une puissance statistique de 0,80.

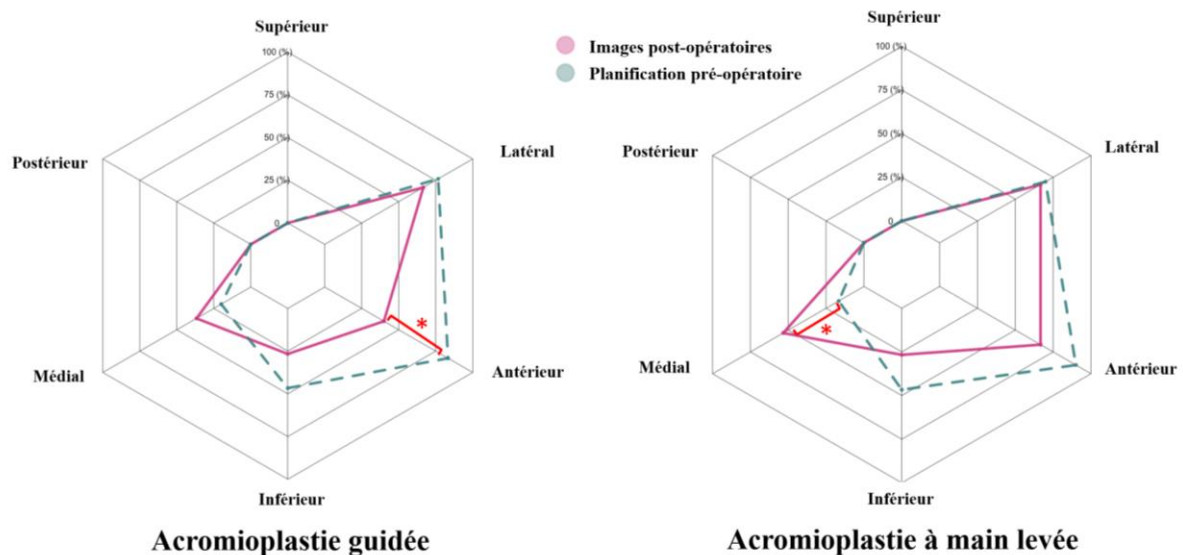
## Résultats

Sur les 127 patients éligibles sélectionnés, 61 ont été exclus parce qu'ils présentaient des ruptures concomitantes du sous-scapulaire, et 2 patients ont refusé de participer à l'étude, laissant une cohorte de 64 patients pour la randomisation (Figure 1). Les données démographiques et les caractéristiques cliniques ou morphologiques des patients étaient sensiblement les mêmes pour les deux groupes (Tableau 1). Dans le groupe acromioplastie guidée, 2 patients ont refusé de subir une TDM et 3 patients avaient des scores cliniques incomplets, laissant une cohorte de 27 patients pour l'analyse. Dans le groupe acromioplastie à main levée, 1 patient a été perdu de vue et 1 patient n'a pas eu besoin d'acromioplastie, celle-ci étant jugée inutile par le chirurgien lors de la chirurgie en aveugle, laissant une cohorte de 30 patients pour l'analyse. Les procédures chirurgicales, les techniques de suture, les résections de la clavicule distale, ainsi que la prévalence de la ténodèse ou de la ténotomie du biceps étaient sensiblement les mêmes pour les deux groupes (Tableau 2).

Le volume des conflits osseux était de  $3,3 \pm 2,3 \text{ cm}^3$  (extrêmes,  $0,5-9,3 \text{ cm}^3$ ) dans le groupe guidé, et  $3,7 \pm 2,2 \text{ cm}^3$  (extrêmes,  $0,5-9,4 \text{ cm}^3$ ) dans le groupe à main levée. La proportion de résection dans le groupe acromioplastie guidée était inférieure ( $43 \pm 27\%$ ) à celle du groupe à main levée ( $55 \pm 26\%$ ), bien que la différence ne soit pas statistiquement significative ( $p=0,087$ ). Dans le groupe acromioplastie guidée, les résections inutiles constituent une proportion légèrement plus importante de la totalité de l'os réséqué ( $57 \pm 27\%$ ) que dans le groupe à main levée ( $49 \pm 22\%$ ) ( $p=0,248$ ). Les planifications préopératoires indiquent que la localisation et les zones de résection osseuse étaient similaires pour les deux groupes, mais les images postopératoires semblent indiquer que l'acromioplastie guidée produit une résection antérieure insuffisante alors que celle à main levée produit une résection médiale excessive (Figure 5).

## Acromioplastie guidée vs à main levée

Les résultats cliniques et l'amplitude de mouvement de tous les patients se sont considérablement améliorés, sauf en ce qui concerne la rotation interne avec une abduction du bras à 90°, qui s'est améliorée dans le groupe acromioplastie à main levée mais pas dans le groupe acromioplastie guidée ( $p=0,063$ ). Les scores postopératoires et les améliorations cliniques nettes sont sensiblement les mêmes pour les deux groupes. Les régressions linéaires multivariées ont confirmé que les améliorations nettes mise en évidence par les scores ASES, le score de Constant, et les scores SSV et SST étaient sensiblement les mêmes pour les 2 groupes, même après l'ajustement en fonction des variables confondantes (Tableaux 3 et 4). L'intégrité des réparations est classée Sugaya type I dans 17 épaules (63%) et Sugaya type II dans 10 épaules (37%) dans le groupe acromioplastie guidée, et dans le groupe à main levée, elle est classée Sugaya type I dans 18 épaules (60%), Sugaya type II dans 11 épaules (37%), et Sugaya type V dans 1 épaule (3%) ( $p=1,000$ ).



**Figure 5** : Diagrammes en radar qui illustrent les différences entre les reconstructions postopératoires et la planification préopératoire dans la localisation de l'ablation des conflits osseux sur l'acromion. \* indiquent des différences importantes.



### **Discussion**

Le but de cette étude était de déterminer si la planification de l'acromioplastie assistée par ordinateur aide les chirurgiens à supprimer le conflit osseux, à réduire les résections inutiles et à améliorer les résultats à court terme de la réparation de la coiffe des rotateurs. Étant donné que le syndrome de conflit sous-acromial est un phénomène mécanique dynamique, et que la localisation et l'étendue de l'os acromial à réséquer sont déterminées subjectivement par le chirurgien, les auteurs ont avancé l'hypothèse selon laquelle l'acromioplastie assistée par ordinateur permettrait d'obtenir de meilleurs résultats chirurgicaux que l'acromioplastie conventionnelle. Nos résultats n'ont pas confirmé cette hypothèse, dans la mesure où le volume d'os enlevé, les résections osseuses potentiellement inutiles, les résultats cliniques et la guérison des tendons sont sensiblement les mêmes pour les 2 groupes. Ces conclusions préliminaires ne doivent en revanche pas empêcher les chirurgiens et les ingénieurs de développer et d'améliorer ces outils de planification assistés par ordinateur, pour aider les chirurgiens moins chevronnés à améliorer la précision et l'efficacité de l'acromioplastie.

Des théories ont été avancées selon lesquelles les aspects antérieur et latéral de l'acromion contribueraient considérablement au conflit sous-acromial et au stress infligé au tendon sus-épineux [30]. Nyffeler et coll. [30] ont également démontré que les épaules qui présentent une extension latérale importante de l'acromion sont plus susceptibles de développer des ruptures transfixiantes de la coiffe des rotateurs. Cependant, il n'y a guère de preuves concernant le rôle protecteur de l'acromioplastie antérieure à long terme [31]. Par conséquent, plusieurs études récentes ont remis en question l'efficacité de l'acromioplastie [32-33] et ont examiné des traitements alternatifs [34], bien que sous forme des petites séries avec un recul limité [35-36], qui ne suffisent peut-être pas à détecter la dégénérescence du tendon survenant au cours de décennies [31]. Il n'a pas encore été établi si l'amélioration clinique est uniquement liée à la

décompression du conflit sous-acromial [6], et à la réduction du stress auquel est soumis le tendon du sus-épineux [37], ou à l'amélioration de la cinématique de l'épaule après la réparation [38].

Les avantages de la planification de l'acromioplastie incluent l'analyse détaillée de l'anatomie du patient, notamment l'humérus proximal, l'angle critique de l'épaule [11], ainsi que les mécanismes dynamiques du conflit sous-acromial, facteurs qui sont susceptibles d'aider à gérer les attentes des patients, selon les sports qu'ils pratiquent et les activités qu'ils exercent. Il est intéressant de noter, que la préservation du ligament acromio-coracoïdien a toujours été possible dans le groupe acromioplastie guidée, ce qui serait peut-être préférable dans le long terme, pour éviter l'altération de la voûte acromio-coracoïdienne [39]. Bien que le logiciel de planification permette aux chirurgiens d'effectuer une analyse tridimensionnelle de l'espace sous-acromial et d'identifier les potentiels conflits osseux, nous n'avons pas pu démontrer d'avantages significatifs par rapport à l'acromioplastie à main levée, permettant d'optimiser les résections osseuses ou d'améliorer les résultats à court terme. Il est nécessaire d'effectuer de nouvelles études avec des guides de résection basées sur la planification préopératoire, afin d'aider les chirurgiens à reproduire leur planification peropératoire, et ainsi, effectuer une meilleure analyse pour mieux comprendre les avantages/inconvénients de ce logiciel chirurgical.

### *Forces et limites*

Les points forts principaux de cette étude sont sa conception d'étude prospective randomisée, la sélection restrictive des patients, la technique tout à fait unique utilisée pour planifier l'acromioplastie, et l'analyse postopératoire des résection osseuses et des conflits résiduels. En outre, un seul chirurgien et un examinateur indépendant ont participé aux évaluations, ce qui a permis de garantir la cohérence des techniques chirurgicales et des évaluations subjectives.

Toutefois, cette étude présente plusieurs limitations. En premier lieu, les résultats cliniques et radiologiques étaient limités à six mois, et demeurent insuffisants pour comparer les résultats à moyen ou à long terme, bien qu'il soit peu probable que l'intégrité des réparations évolue après ce délai [40]. Bien que nous ayons utilisé plusieurs résultats cliniques, nous n'avons pas eu recours à des scores spécifiques aux lésions de la coiffe des rotateurs (comme par exemple le Western Ontario Rotator Cuff Index). De plus, il serait très intéressant d'étudier une cohorte sans réparation de la coiffe des rotateurs dans la mesure où il n'est pas établi si les améliorations observées dans les amplitudes de mouvement de l'épaule sont attribuables à l'ablation des conflits, ou à la réparation des tendons et à la physiothérapie [38], bien que tous les patients aient bénéficié d'un traitement conservateur préopératoire, notamment la correction de la dyskinésie scapulo-thoracique. Par ailleurs, notre cohorte d'étude pourrait être différente des autres cohortes, dans la mesure où il n'y avait qu'un très faible nombre de patients indemnisés pour accident de travail, ce qui pouvait s'expliquer par la pratique privée du chirurgien, mais aussi par la spécificité des systèmes sociaux et de santé en Suisse. Le chirurgien, déjà conscient des effets délétères potentiels de l'acromioplastie antérieure excessive, a peut-être opéré le groupe à main levée de façon moins invasive, en se basant sur son expérience antérieure, atténuant ainsi les différences entre les deux groupes. De surcroît, la planification de l'acromioplastie requière l'acquisition d'une TDM pré- et post-opératoires. L'imagerie par résonance magnétique aurait permis d'éviter l'exposition des patients aux radiations, mais elle aurait été moins précise pour les reconstructions osseuses 3D. Enfin, les analyses ont été limitées aux lésions postéro-supérieures de la coiffe des rotateurs. Cependant, nous n'avons pas observé de conflit rétro-coracoïdien durant la planification [17] et par conséquent, nous sommes persuadés que la technique de la planification peut être étendue aux lésions de la coiffe des rotateurs antérieure.

## **Conclusions**

La présente technologie de planification assistée par ordinateur de l'acromioplastie adjuvante durant la réparation de la coiffe des rotateurs n'a pas démontré d'avantages significatifs en termes de suppression de conflit, de guérison des tendons ou de résultats cliniques. Ces conclusions préliminaires ne devraient en revanche pas empêcher les chirurgiens et les ingénieurs de développer et d'améliorer ces outils de planification assistés par ordinateur et les guides chirurgicaux pour aider les chirurgiens moins chevronnés à améliorer la précision et l'efficacité de l'acromioplastie.

## **Remerciements**

Nous remercions Mo Saffarini pour son aide dans la rédaction du manuscrit.

## **Conflit d'intérêts, déclaration d'information, sources de financement, contribution des auteurs**

Nous n'avons pas de conflit d'intérêt.

Cette étude a été soutenue par une fondation à but non-lucratif avec aucun intérêt commercial dans la présente étude. La source de financements a été utilisée pour l'analyse des données et la rédaction du manuscrit.

AL a participé dans le design de l'étude, la collection des données, la revue de la littérature, l'écriture et l'édition du manuscrit. SC a participé dans le design de l'étude et la collection des données. DP a participé dans le design de l'étude et la collection des données. FCK a participé dans le design de l'étude et la collection des données. OR a participé dans le design de l'étude et la collection des données. BK a participé dans le design de l'étude et la collection des données. HB a participé dans l'analyse statistique, la revue de la littérature, l'écriture du manuscrit et la préparation des figures et tableaux. CC a participé au design de l'étude, à la

## Acromioplastie guidée vs à main levée

collection des données et à l'édition du manuscrit. Tous les auteurs ont approuvé le manuscrit final.

## Références

1. Meyer A. The minuter anatomy of attrition lesions. *J Bone Joint Surg Am* 1931; 13:341-60.
2. Codman E. The shoulder: rupture of the supraspinatus tendon and other lesions in or about the subacromial bursa. Boston; 1934.
3. Koester MC, George MS, Kuhn JE. Shoulder impingement syndrome. *Am J Med* 2005; 118:452-5.
4. Armstrong JR. Excision of the acromion in treatment of the supraspinatus syndrome; report of 95 excisions. *J Bone Joint Surg Br* 1949; 31B:436-42.
5. McLaughlin HL, Asherman EG. Lesions of the musculotendinous cuff of the shoulder. IV. Some observations based upon the results of surgical repair. *J Bone Joint Surg Am* 1951; 33 A:76-86.
6. Neer CS, 2nd. Anterior acromioplasty for the chronic impingement syndrome in the shoulder: a preliminary report. *J Bone Joint Surg Am* 1972; 54:41-50.
7. Gerber C, Catanzaro S, Betz M, Ernstbrunner L. Arthroscopic Correction of the Critical Shoulder Angle Through Lateral Acromioplasty: A Safe Adjunct to Rotator Cuff Repair. *Arthroscopy* 2018; 34:771-80.
8. Su WR, Budoff JE, Luo ZP. The effect of coracoacromial ligament excision and acromioplasty on superior and anterosuperior glenohumeral stability. *Arthroscopy* 2009; 25:13-8.
9. Katthagen JC, Marchetti DC, Tahal DS, Turnbull TL, Millett PJ. The Effects of Arthroscopic Lateral Acromioplasty on the Critical Shoulder Angle and the Anterolateral Deltoid Origin: An Anatomic Cadaveric Study. *Arthroscopy* 2016; 32:569-75.
10. Liu SH, Panossian V, al-Shaikh R, Tomin E, Shepherd E, Finerman GA, et al. Morphology and matrix composition during early tendon to bone healing. *Clin Orthop Relat Res* 1997; 339:253-60.
11. Moor BK, Wieser K, Slankamenac K, Gerber C, Bouaicha S. Relationship of individual scapular anatomy and degenerative rotator cuff tears. *J Shoulder Elbow Surg* 2014; 23:536-41.
12. Chahal J, Mall N, MacDonald PB, Van Thiel G, Cole BJ, Romeo AA, et al. The role of subacromial decompression in patients undergoing arthroscopic repair of full-thickness tears of the rotator cuff: a systematic review and meta-analysis. *Arthroscopy* 2012; 28:720-7.
13. Charbonnier C, Chague S, Kevelham B, Preissmann D, Kolo FC, Rime O, et al. ArthroPlanner: a surgical planning solution for acromioplasty. *Int J Comput Assist Radiol Surg* 2018; 13: doi: 10.1007/s11548-018-1707-9
14. DeOrto JK, Cofield RH. Results of a second attempt at surgical repair of a failed initial rotator-cuff repair. *J Bone Joint Surg Am* 1984; 66:563-7.
15. Jayasinghe GS. Scapula Dyskinesis: A Review of Current Concepts and Evaluation of Assessment Tools. *Curr Sports Med Rep* 2018; 17:338-46.
16. Goutallier D, Postel JM, Bernageau J, Lavau L, Voisin MC. Fatty muscle degeneration in cuff ruptures. Pre- and postoperative evaluation by CT scan. *Clin Orthop Relat Res* 1994; 304:78-83.
17. Cunningham G, Lädermann A. Redefining anterior shoulder impingement: a literature review. *Int Orthop* 2017; 42:359-66.
18. Wu G, van der Helm FC, Veeger HE, Makhsous M, Van Roy P, Anglin C, et al. ISB recommendation on definitions of joint coordinate systems of various joints for the reporting of human joint motion--Part II: shoulder, elbow, wrist and hand. *Journal of biomechanics* 2005; 38:981-92.

19. Moor BK, Bouaicha S, Rothenfluh DA, Sukthankar A, Gerber C. Is there an association between the individual anatomy of the scapula and the development of rotator cuff tears or osteoarthritis of the glenohumeral joint?: A radiological study of the critical shoulder angle. *Bone Joint J* 2013; 95-B:935-41.
20. Graichen H, Hinterwimmer S, von Eisenhart-Rothe R, Vogl T, Englmeier KH, Eckstein F. Effect of abducting and adducting muscle activity on glenohumeral translation, scapular kinematics and subacromial space width in vivo. *J Biomech* 2005; 38:755-60.
21. De Maeseneer M, Van Roy P, Shahabpour M. Normal MR imaging anatomy of the rotator cuff tendons, glenoid fossa, labrum, and ligaments of the shoulder. *Radiol Clin North Am* 2006; 44:479-87, vii.
22. Collin P, McCoubrey G, Lädermann A. Posterosuperior rotator cuff repair by an independent double-row technique. Technical note and radiological and clinical results. *Orthop Traumatol Surg Res* 2016; 102:405-8.
23. Denard PJ, Lädermann A, Burkhart SS. Prevention and management of stiffness after arthroscopic rotator cuff repair: systematic review and implications for rotator cuff healing. *Arthroscopy* 2011; 27:842-8.
24. Constant CR, Murley AH. A clinical method of functional assessment of the shoulder. *Clin Orthop Relat Res* 1987; 214:160-4.
25. Cunningham G, Lädermann A, Denard PJ, Kherad O, Burkhart SS. Correlation Between American Shoulder and Elbow Surgeons and Single Assessment Numerical Evaluation Score After Rotator Cuff or SLAP Repair. *Arthroscopy* 2015; 31:1688-92.
26. Lippitt S, Harryman DTI, Matsen FAI. A Practical Tool For function Evaluation: the «Simple Shoulder Test» In: Matsen F.A. III., Fu F. H. and Hawkins R. J., editors. *The Shoulder: A Balance Of Mobility And Stability*. Rosemont Illinois: American Academy Of Orthopaedic Surgeons; 1993. p. 501-18.
27. Richards RR, An KN, Bigliani LU, Friedman RJ, Gartsman GM, Gristina AG, et al. A standardized method for the assessment of shoulder function. *J Shoulder Elbow Surg* 1994; 3:347-52.
28. Sugaya H, Maeda K, Matsuki K, Moriishi J. Repair integrity and functional outcome after arthroscopic double-row rotator cuff repair. A prospective outcome study. *J Bone Joint Surg Am* 2007; 89:953-60.
29. Tashjian RZ, Deloach J, Green A, Porucznik CA, Powell AP. Minimal clinically important differences in ASES and simple shoulder test scores after nonoperative treatment of rotator cuff disease. *J Bone Joint Surg Am* 2010; 92:296-303.
30. Nyffeler RW, Werner CM, Sukthankar A, Schmid MR, Gerber C. Association of a large lateral extension of the acromion with rotator cuff tears. *J Bone Joint Surg Am* 2006; 88:800-5.
31. Ranebo MC, Björnsson Hallgren HC, Norlin R, Adolfsson LE. Clinical and structural outcome 22 years after acromioplasty without tendon repair in patients with subacromial pain and cuff tears. *J Shoulder Elbow Surg* 2017; 26:1262-70.
32. Ketola S, Lehtinen JT, Arnala I. Arthroscopic decompression not recommended in the treatment of rotator cuff tendinopathy: a final review of a randomised controlled trial at a minimum follow-up of ten years. *Bone Joint J* 2017; 99-B:799-805.
33. Bouchard A, Garret J, Favard L, Charles H, Ollat D. Failed subacromial decompression. Risk factors. *Orthop Traumatol Surg Res* 2014; 100:S365-9.
34. Delforge S, Lecoq B, Hulet C, Marcelli C. Coracoacromial ligament section under ultrasonographic control: a cadaveric study on 20 cases. *Orthop Traumatol Surg Res* 2014; 100:e167-70.

35. Familiari F, Gonzalez-Zapata A, Ianno B, Galasso O, Gasparini G, McFarland EG. Is acromioplasty necessary in the setting of full-thickness rotator cuff tears? A systematic review. *J Orthop Traumatol* 2015; 16:167-74.
36. Song L, Miao L, Zhang P, Wang WL. Does concomitant acromioplasty facilitate arthroscopic repair of full-thickness rotator cuff tears? A meta-analysis with trial sequential analysis of randomized controlled trials. *Springerplus* 2016; 5:685-96.
37. Gerber C, Snedeker JG, Baumgartner D, Viehofer AF. Supraspinatus tendon load during abduction is dependent on the size of the critical shoulder angle: A biomechanical analysis. *J Orthop Res* 2014; 32:952-7.
38. Seitz AL, McClure PW, Finucane S, Boardman ND, 3rd, Michener LA. Mechanisms of rotator cuff tendinopathy: intrinsic, extrinsic, or both? *Clin Biomech (Bristol, Avon)* 2011; 26:1-12.
39. Voisin JL, Ropars M, Thomazeau H. The human acromion viewed from an evolutionary perspective. *Orthop Traumatol Surg Res* 2014; 100:S355-60.
40. Barth J, Andrieu K, Fotiadis E, Hannink G, Barthelemy R, Saffarini M. Critical period and risk factors for retear following arthroscopic repair of the rotator cuff. *Knee Surg Sports Traumatol Arthrosc* 2016; 25:2196-204.



Acromioplastie guidée vs à main levée

**Tableau 1: Données démographiques et caractéristiques morphologiques pré-opératoires**

	Acromioplastie guidée (n= 32 épaules)			Acromioplastie à main levée (n= 32 épaules)			Valeur p
	Moyenne	± ET	(Mini - Maxi)	Moyenne	± ET	(Mini - Maxi)	
Sexe masculin	18	(56%)		16	(50%)		0,802
Opération sur le bras dominant	23	(72%)		23	(72%)		1,000
Fumeurs	3	(9%)		2	(6%)		1,000
Régime d'indemnisation des travailleurs	3	(9%)		4	(13%)		1,000
Type de rupture de coiffe							0,430
Sus-épineux isolés	13	(41%)		9	(28%)		
Sus-épineux et Sous-épineux	19	(59%)		23	(72%)		
Age lors de la chirurgie de première intention	55,9 ± 9,8		(33,0 - 74,0)	57,6 ± 7,4		(44,0 - 72,0)	0,798
Angle critique de l'épaule	40,7 ± 6,7		(29,0 - 52,5)	39,6 ± 4,3		(31,4 - 48,3)	0,559

Acromioplastie guidée vs à main levée

**Tableau 2: Données peropératoires**

	Acromioplastie guidée (n= 27 épaules)		Acromioplastie à main levée (n= 30 épaules)		Valeur p
	Moyenne ± ET	(Mini - Maxi)	Moyenne ± ET	(Mini - Maxi)	
Technique de suture					0,793
Simple rang	14	(52%)	17	(57%)	
Double rang	13	(48%)	13	(43%)	
Gestes sur le biceps					0,429
Ténodèse	16	(59%)	14	(47%)	
Ténotomie	11	(41%)	16	(53%)	
Résection de la clavicule distale	11	(41%)	13	(43%)	1,000
Temps de chirurgie (min)	58,1 ± 16,4	(35,0 - 95,0)	65,0 ± 18,1	(40,0 - 110,0)	0,160

## Acromioplastie guidée vs à main levée

**Tableau 3: Analyse des scores cliniques par régressions linéaires multivariées**

Variable	Amélioration ASES			Amélioration Score de Constant			Amélioration SSV			Amélioration SST		
	$\beta$	I.C. 95%	Valeur p	$\beta$	I.C. 95%	Valeur p	$\beta$	I.C. 95%	Valeur p	$\beta$	I.C. 95%	Valeur p
Type d'Acromioplastie												
Main levée (FA)	REF			REF			REF			REF		
Guidée (GA)	0,9	(-10,7 – 12,5)	0,881	-3,6	(-16,5 – 9,3)	0,574	0,2	(-13,2 – 13,7)	0,976	-0,7	(-2,5 – 1,0)	0,403
Sexe masculin	0,5	(-11,1 – 12,1)	0,933	5,3	(-7,6 – 18,3)	0,411	1,6	(-11,8 – 15,1)	0,808	1,0	(-0,8 – 2,7)	0,285
Bras dominant	-11,6	(-26,4 – 3,3)	0,123	-16,8	(-33,3 – -0,3)	<b>0,046</b>	-7,9	(-25,0 – 9,3)	0,363	-0,7	(-3,0 – 1,6)	0,544
Fumeurs	17,4	(-5,9 – 40,8)	0,140	21,8	(-4,2 – 47,7)	0,098	4,3	(-22,7 – 31,4)	0,748	2,3	(-1,2 – 5,9)	0,197
Régime d'indemnisement des travailleurs	-7,7	(-25,7 – 10,2)	0,391	-5,1	(-25,0 – 14,9)	0,612	3,3	(-17,6 – 24,1)	0,755	-0,9	(-3,6 – 1,8)	0,514
Age lors de la chirurgie de première intention (années)	-0,1	(-0,9 – 0,6)	0,771	-0,1	(-0,9 – 0,7)	0,840	0,2	(-0,7 – 1,0)	0,698	0,0	(-0,1 – 0,1)	0,650
Angle critique de l'épaule	0,3	(-0,9 – 1,4)	0,651	0,3	(-1,0 – 1,7)	0,598	0,4	(-0,9 – 1,8)	0,531	0,0	(-0,2 – 0,1)	0,742
Type de rupture de coiffe												
Sus-épineux isolés	REF			REF			REF			REF		
Sus-épineux et Sous-épineux	0,1	(-12,6 – 12,8)	0,991	-0,4	(-14,5 – 13,7)	0,953	10,4	(-4,3 – 25,1)	0,162	-0,1	(-2,1 – 1,8)	0,885

ASES, "American shoulder and elbow surgeons Score"; I.C., Intervalle de Confiance; SSV, Valeur subjective de l'épaule; FA, Acromioplastie à main levée; GA, Acromioplastie guidée; SST, "Simple shoulder test"; ACE, Angle critique d'épaule (°); REF, reference

## Acromioplastie guidée vs à main levée

**Tableau 4: Données cliniques pré- et post-opératoires**

	Acromioplastie guidée			Acromioplastie à main levée			Valeur p
	(n= 27 épaules)		Valeur p	(n= 30 épaules)		Valeur p	
	Moyenne ± ET	(Mini - Maxi)	Pré vs Post	Moyenne ± ET	(Mini - Maxi)	Pré vs Post	Guidée vs Main levée
Élévation antérieure			<0.001			<0.001	
Pré-opératoire	92,0 ± 35,9	(-35 - 162)		106,2 ± 47,7	(-15 - 170)		0,129
Post-opératoire	141,5 ± 23,8	(-56 - 170)		145,4 ± 26,1	(-65 - 176)		0,179
Amélioration nette	49,5 ± 43,3	(-21 - 120)		40,6 ± 53,3	(-70 - 139)		0,603
Rotation Externe (bras le long du corps)			<0.001			0,010	
Pré-opératoire	26,2 ± 13,7	(-5 - 50)		25,5 ± 16,4	(-0 - 75)		0,749
Post-opératoire	42,6 ± 18,8	(-12 - 80)		37,7 ± 14,0	(-15 - 64)		0,218
Amélioration nette	16,4 ± 18,0	(-29 - 52)		12,2 ± 21,9	(-35 - 50)		0,333
Rotation Externe (avec une abduction du bras à 90°)			0,005			0,031	
Pré-opératoire	33,7 ± 16,7	(-2 - 70)		42,8 ± 25,4	(-10 - 90)		0,195
Post-opératoire	54,4 ± 23,5	(-0 - 90)		54,7 ± 21,9	(-10 - 90)		0,980
Amélioration nette	16,7 ± 30,0	(-65 - 60)		15,1 ± 31,7	(-59 - 80)		0,749
Rotation Interne (avec une abduction du bras à 90°)			0,063			0,001	
Pré-opératoire	18,4 ± 20,8	(-5 - 85)		16,9 ± 16,2	(-7 - 60)		0,958
Post-opératoire	27,8 ± 21,6	(-0 - 90)		33,9 ± 20,3	(-0 - 75)		0,256
Amélioration nette	7,4 ± 24,6	(-37 - 78)		18,3 ± 22,7	(-20 - 72)		0,108
Rotation Interne (niveau vertébral)			0,010			<0.001	
Pré-opératoire	7 ± 4	(-1 - 14)		7 ± 5	(-2 - 14)		0,808
Post-opératoire	10 ± 4	(-2 - 14)		10 ± 5	(-2 - 16)		0,366
Amélioration nette	2,8 ± 4,9	(-8 - 11)		4 ± 4	(-5 - 12)		0,668
Douleur sur l'EVA			<0.001			<0.001	
Pré-opératoire	6,4 ± 2,3	(-2 - 10)		6,9 ± 1,5	(-3 - 9)		0,474
Post-opératoire	2,2 ± 2,4	(-0 - 9)		2,3 ± 2,0	(-0 - 8)		0,724
Amélioration nette	-4,2 ± 2,8	(-9 - 4)		-4,6 ± 2,4	(-9 - 1)		0,705
Score de Constant			<0.001			<0.001	
Pré-opératoire	42,1 ± 18,3	(-6 - 74)		37,8 ± 19,0	(-7 - 79)		0,325
Post-opératoire	67,6 ± 21,2	(-15 - 100)		66,9 ± 19,8	(-17 - 100)		0,842
Amélioration nette	25,5 ± 23,7	(-27 - 82)		28,9 ± 23,5	(-13 - 81)		0,956
ASES			<0.001			<0.001	
Pré-opératoire	43,6 ± 18,9	(-8 - 80)		38,6 ± 16,3	(-10 - 70)		0,314
Post-opératoire	79,8 ± 19,2	(-32 - 100)		73,5 ± 18,3	(-30 - 98)		0,207
Amélioration nette	36,6 ± 21,2	(-0 - 79)		35,7 ± 20,3	(-13 - 73)		0,415
SSV			<0.001			<0.001	
Pré-opératoire	50,9 ± 20,7	(-20 - 80)		45,5 ± 22,3	(-9 - 80)		0,434
Post-opératoire	80,1 ± 16,7	(-30 - 100)		75,3 ± 15,4	(-30 - 99)		0,210
Amélioration nette	29,2 ± 27,2	(-20 - 75)		30,0 ± 20,4	(-10 - 81)		0,949
SST			<0.001			<0.001	
Pré-opératoire	5,0 ± 2,3	(-2 - 9)		4,2 ± 2,1	(-0 - 8)		0,177
Post-opératoire	8,9 ± 2,6	(-1 - 12)		8,7 ± 2,2	(-1 - 11)		0,569
Amélioration nette	3,9 ± 3,2	(-3 - 9)		4,6 ± 3,1	(-3 - 9)		0,394

EVA, Echelle visuelle analogique; ASES, American Shoulder and Elbow Surgeons Score; SSV, Valeur subjective de l'épaule; SST, "Simple Shoulder Test";